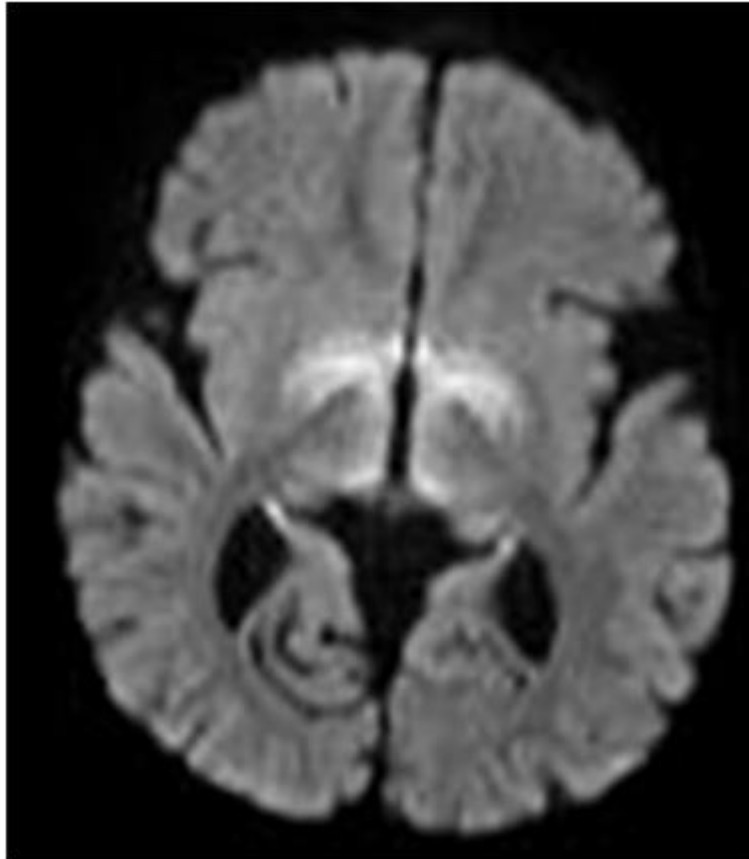


Caso 10

Menino, 1 ano, síndrome de West.



Cortesia Dr. Mathieu Milh

[Resposta na próxima página]

Resposta – Caso 10:

Alteração em topografia de núcleos da base
(melhor visto na difusão) associado à vigabatrina