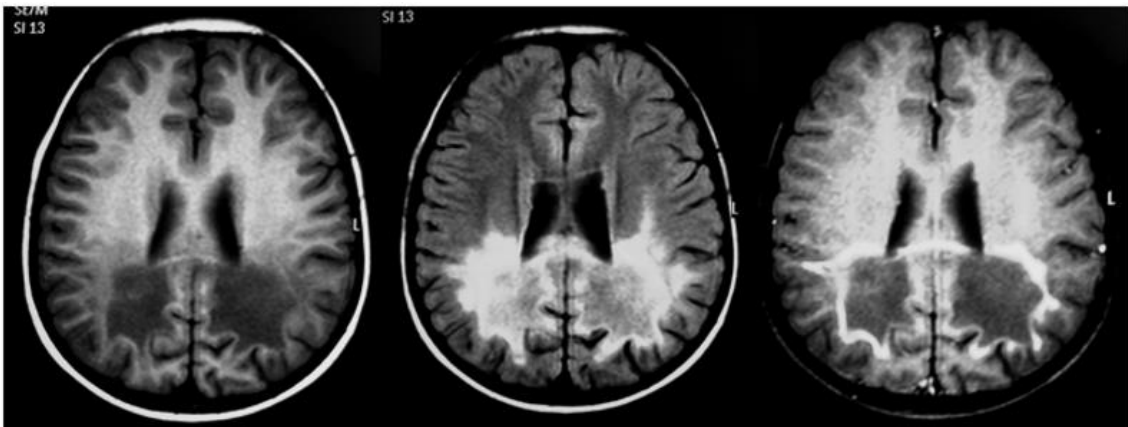


Caso 2

Menino, 6 anos, agitação e involução do DNPM há poucos meses. Família refere que está “ficando mais moreno, mesmo sem tomar sol”



[Resposta na próxima página]

Resposta – Caso 2:

Adrenoleucodistrofia ligada da X