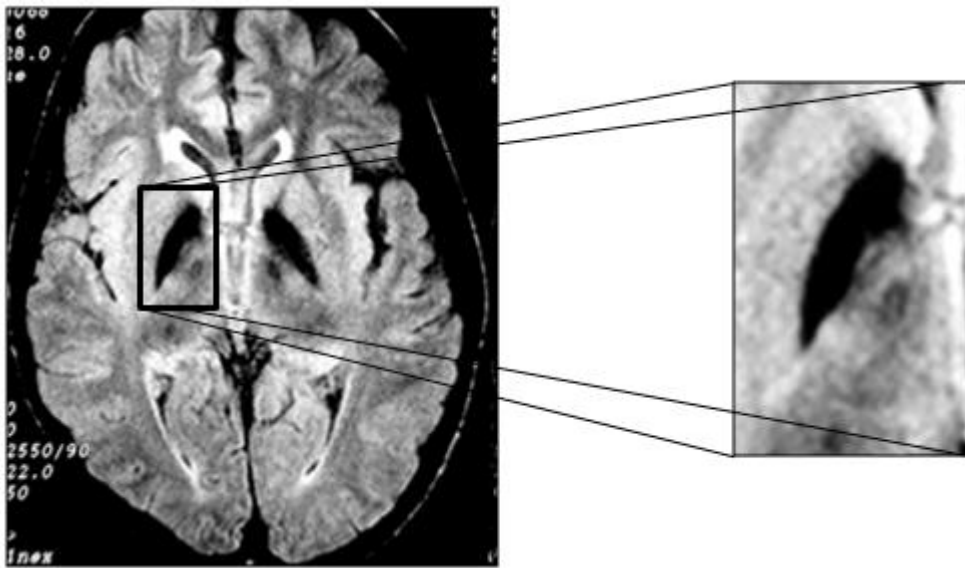


Caso 23

Menino, 10 anos, involução do DNPM rapidamente progressivo (grande piora em poucos meses), associado à distúrbio do comportamento, distonia e coreoatetose.



[Resposta na próxima página]

Resposta:

PKAN = neurodegeneração associada à deficiência
de pantotenato quinase (olho de tigre)