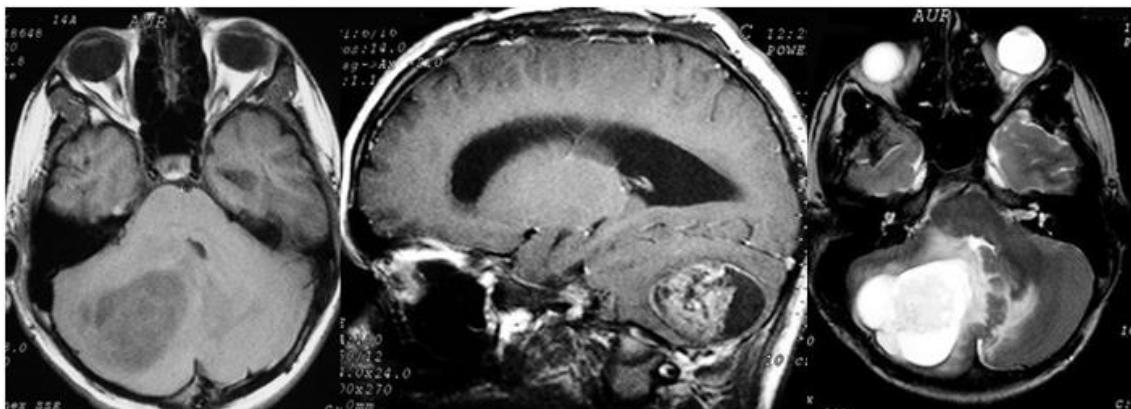


## Caso 25

---

Comum na infância. Geralmente é composto por cisto + nódulo mural.  
Mais comum na fossa posterior.



[ Resposta na próxima página ]

Resposta:

Astrocitoma Pilocítico