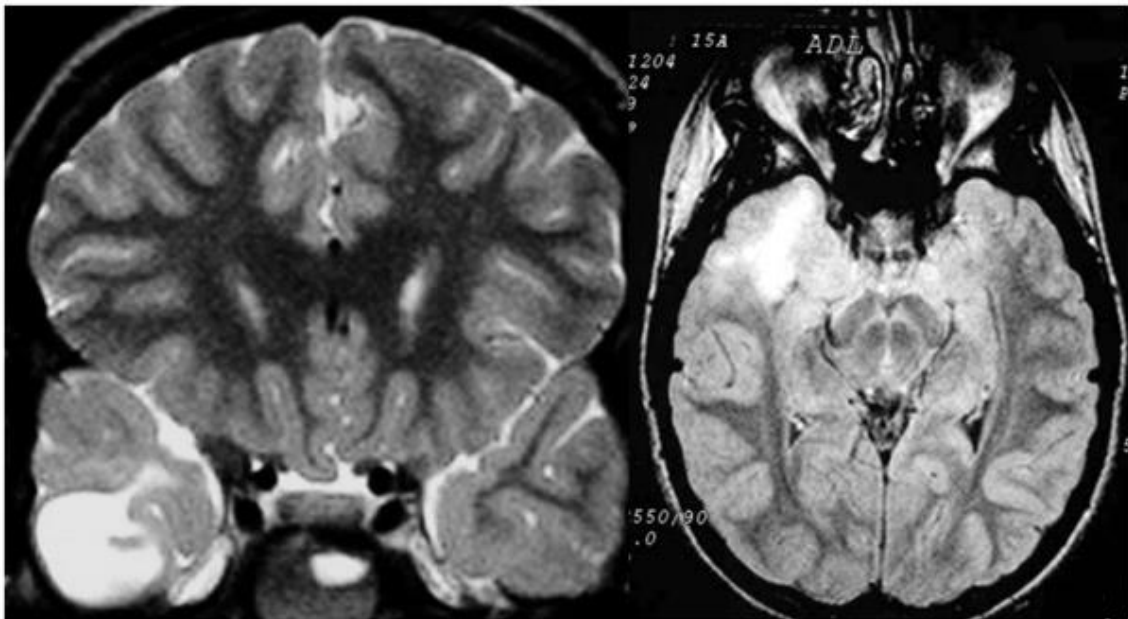


# Caso 31

---

Menina, 2 anos, BDMPM exceto por discreto atraso de fala. Epilepsia focal refratária.



[ Resposta na próxima página ]

Resposta:

Ganglioglioma