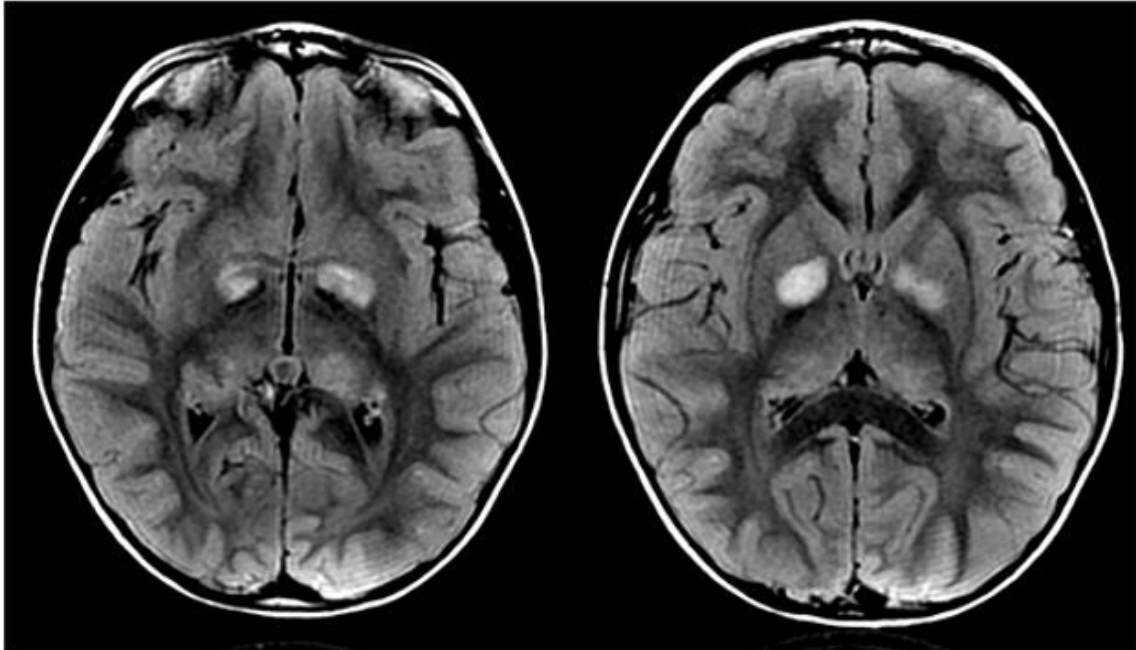


## Caso 38

---

Menino, 12 anos, assintomático. Ex Físico: múltiplas manchas café com leite.



[ Resposta na próxima página ]

Resposta:

Neurofibromatose tipo 1