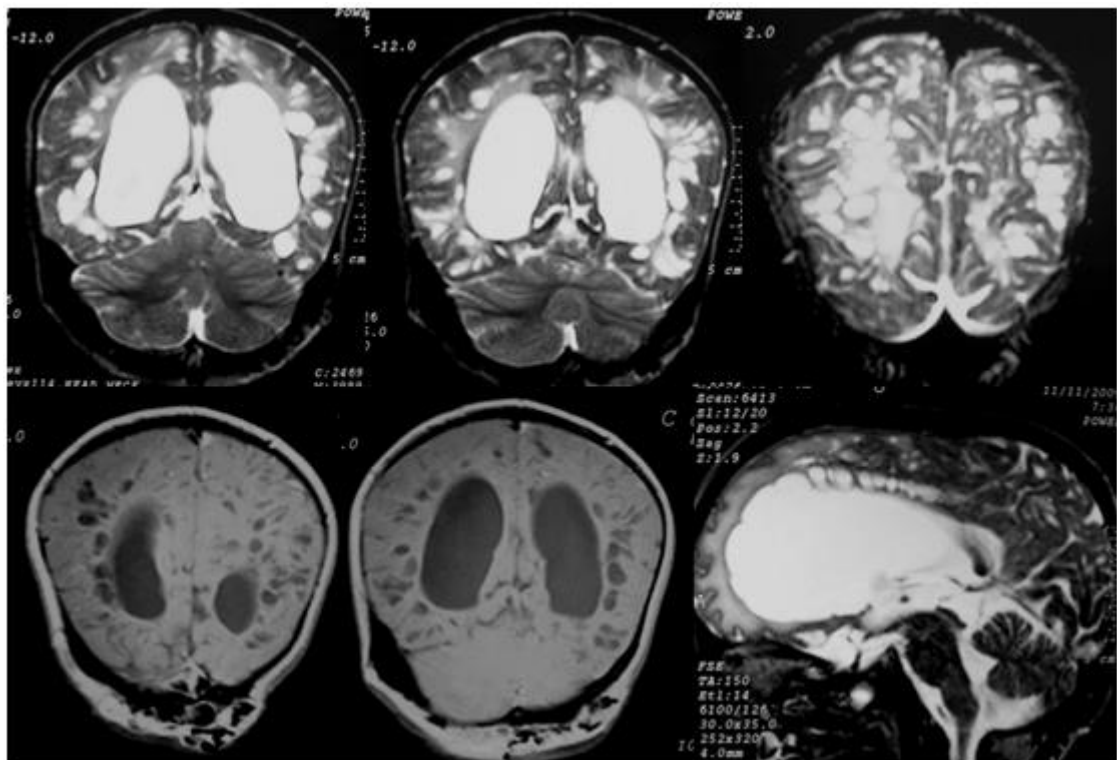


Caso 7

Menino, 10 anos, involução do DNPM a partir dos 2 anos.
Fascias grosseira, opalescência corneana, surdez, macroglossia,
hepatomegalia, baixa estatura, mãos em garra.



[Resposta na próxima página]

Resposta – Caso 7:

Mucopolissacaridose