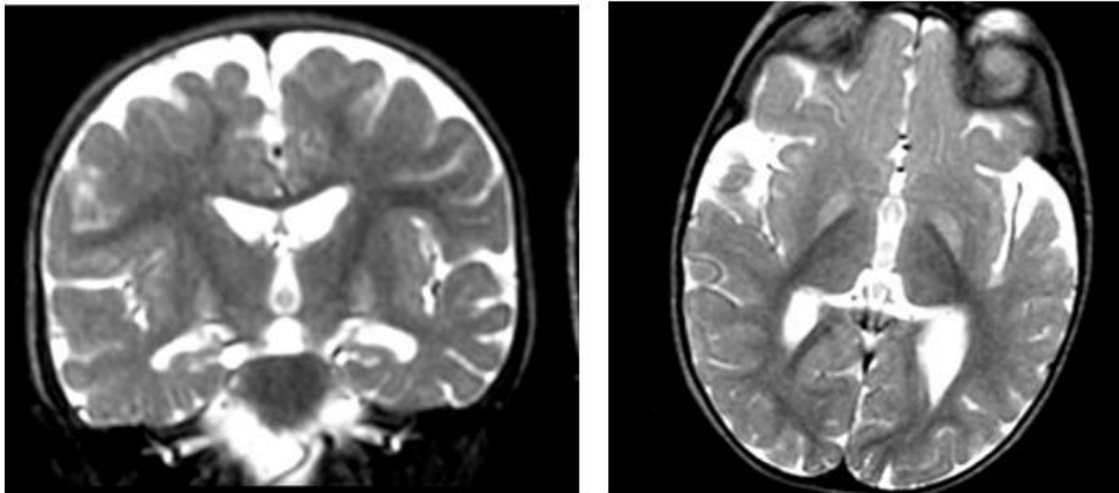


Caso 1

Menino, 2 anos, paralisia cerebral discinética e surdez.



[Resposta na próxima página]

Resposta – Caso 1:

Kernicterus (hipersinal em globo pálido bilateral)