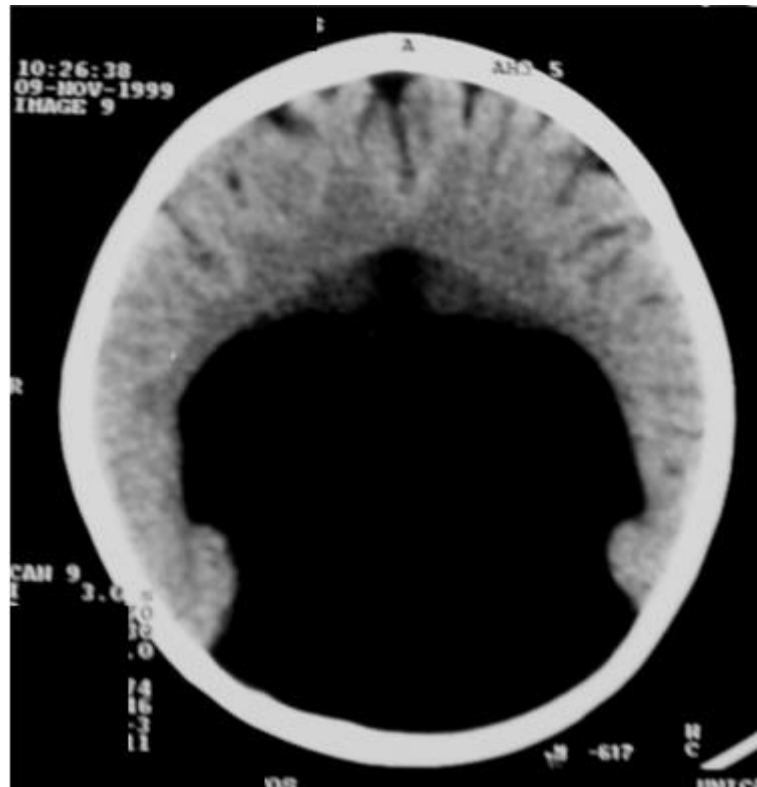


Caso 11

Menina, 4 anos, RDNPM grave, epilepsia



[Resposta na próxima página]

Resposta:

Holoprosencefalia