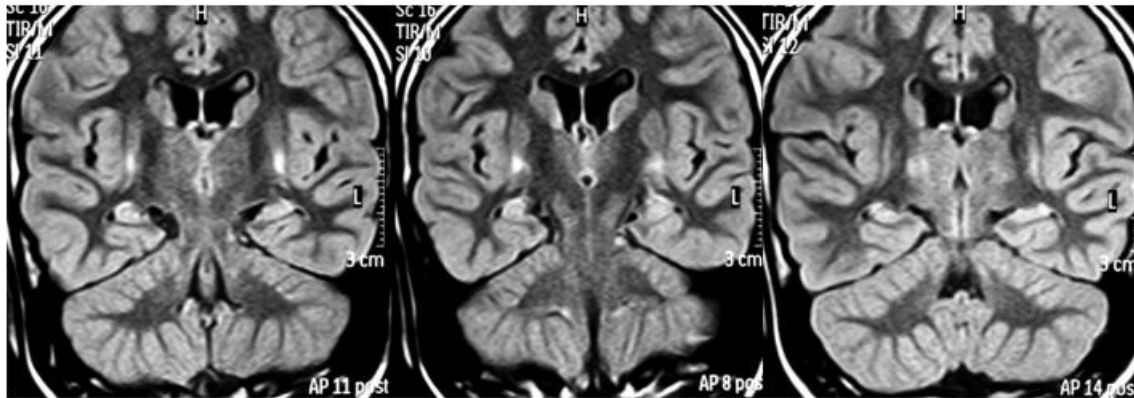


Caso 13

Menina, 8 anos, PC discinético.



[Resposta na próxima página]

Resposta:

Hipersinal em tálamo e putamen associado a anoxia à termo