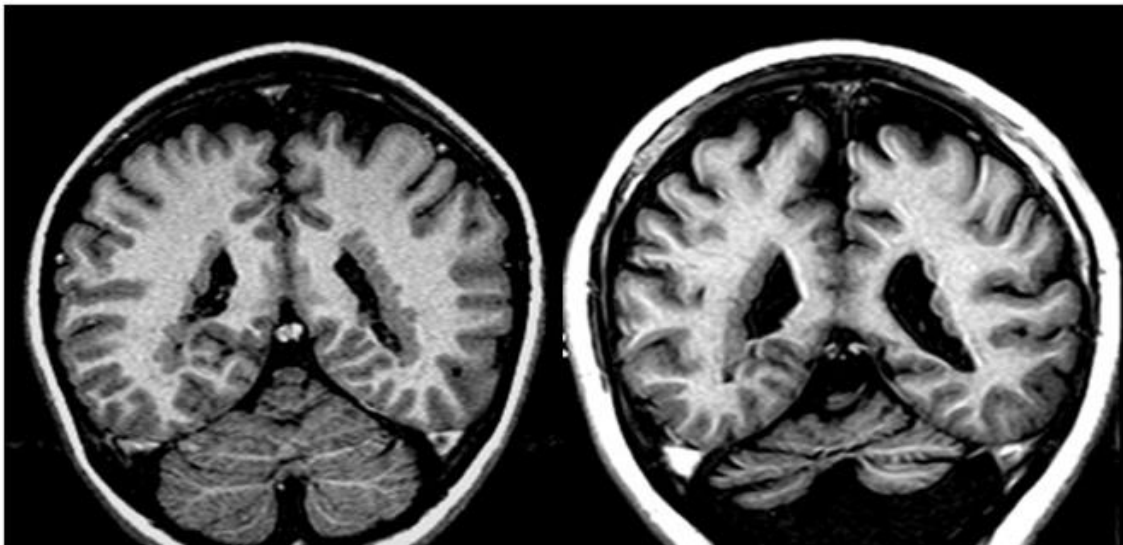


Caso 17

Menina, 12 anos, déficit cognitivo, epilepsia refratária



[Resposta na próxima página]

Resposta:

Heterotopia nodular periventricular