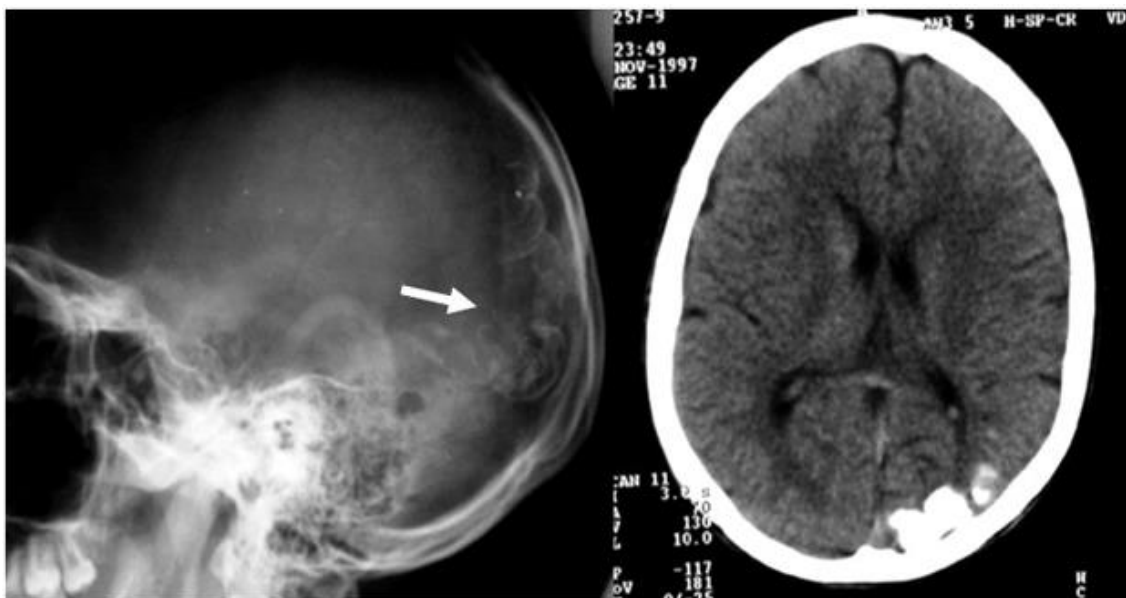


Caso 18

Menino, atualmente com 9 anos, bom rendimento escolar, epilepsia controlada. Mancha vinhosa em face, unilateral.



[Resposta na próxima página]

Resposta:

Síndrome de Sturge Weber