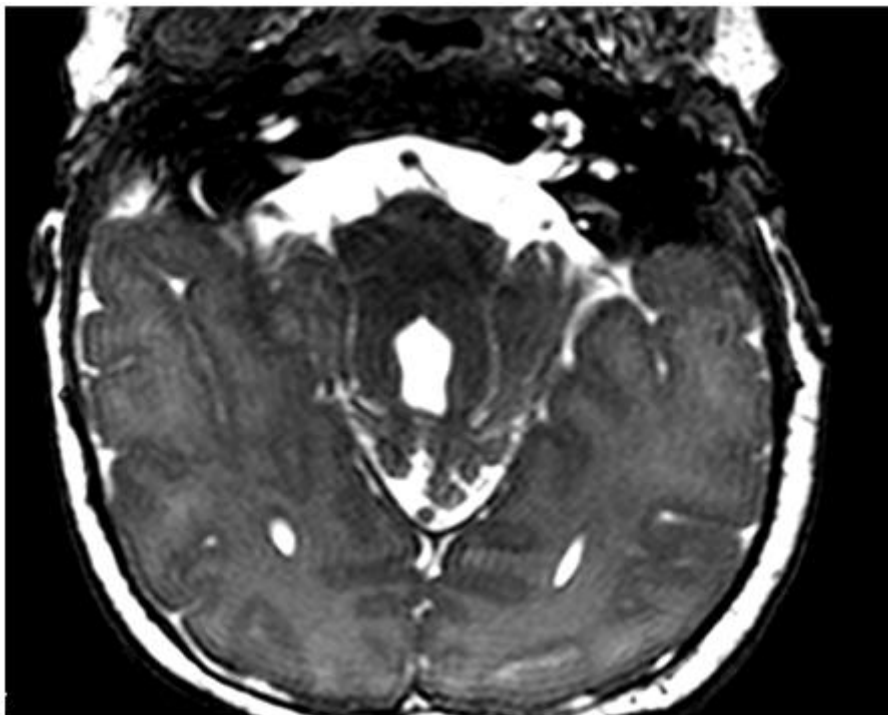


## Caso 20

---

Menina, 6 meses, nistagmo vertical, hipotonia axial, episódios de hiperventilação, contato pobre.



[ Resposta na próxima página ]

Resposta:

Síndrome de Joubert (sinal do dente molar)