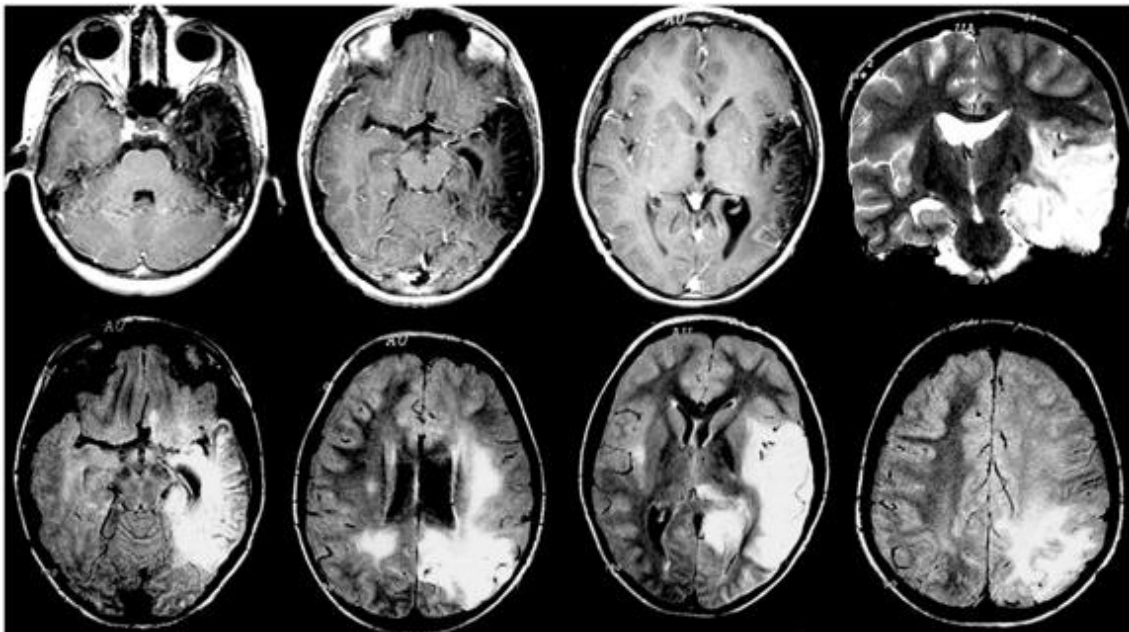


## Caso 21

---

Menino, 8 anos, episódio agudo há 2 dias de crises focais refratárias, agitação e agressividade.



[ Resposta na próxima página ]

Resposta:

Encefalite Herpética