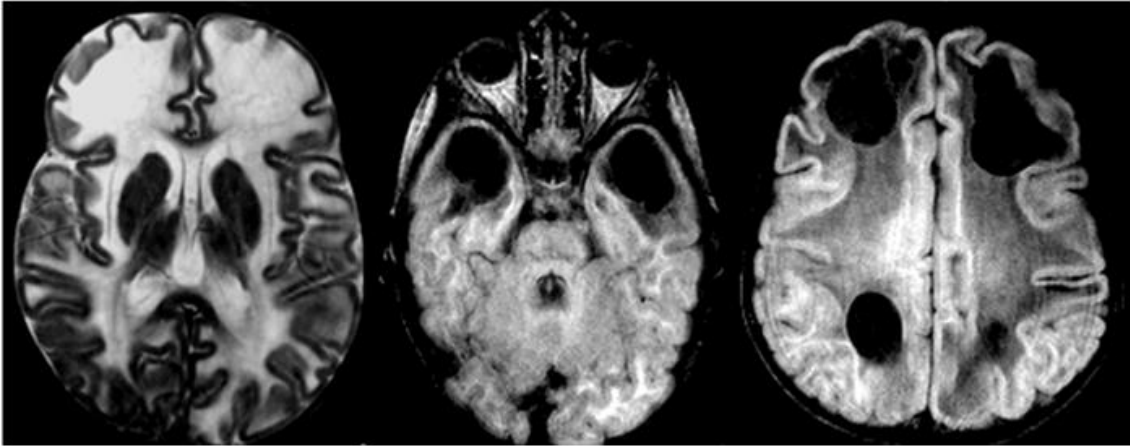


Caso 22

Menino, 7 anos, macrocefalia, BDNPM



[Resposta na próxima página]

Resposta:

Leucoencefalopatia com megalencefalia e cistos