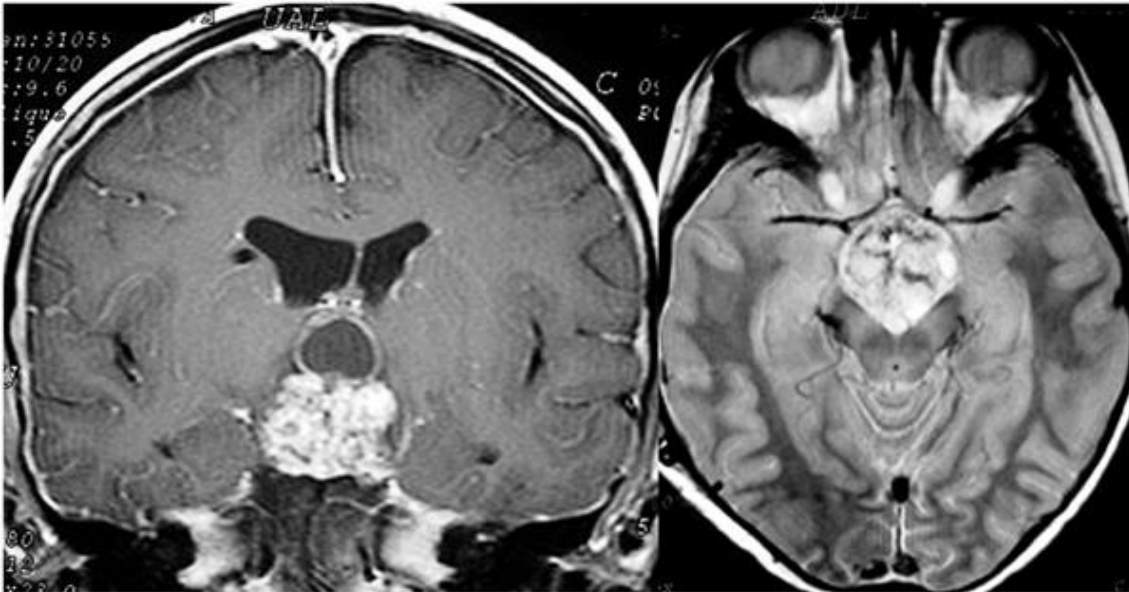


## Caso 26

---

Menina, baixa estatura, cefaleia há 2 meses.



[ Resposta na próxima página ]

Resposta:

Craniofaringeoma