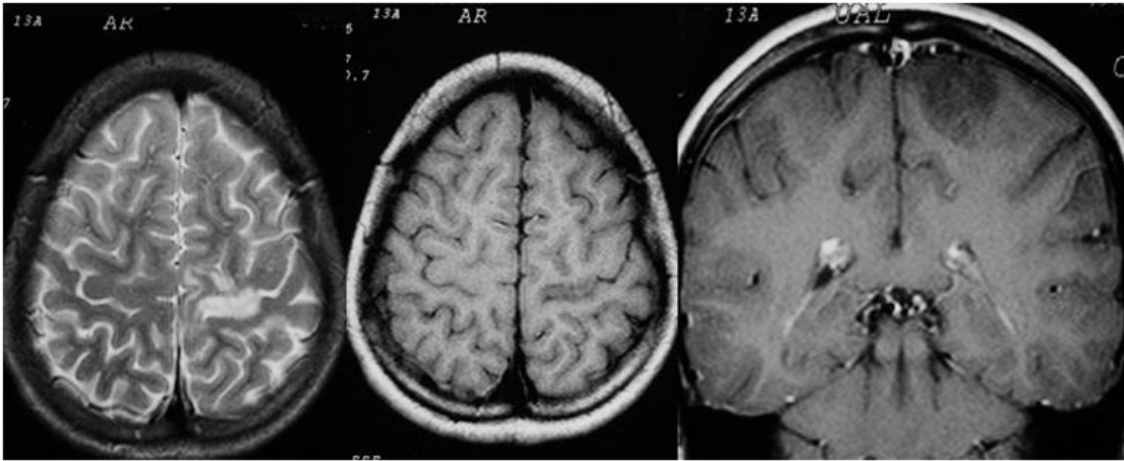


# Caso 28

---

Menina, 4 anos, BDNPM, ex. neurológico normal, epilepsia focal refratária



[ Resposta na próxima página ]

Resposta:

Tumor Desembrioplastico Neuroepitelial (DNT)