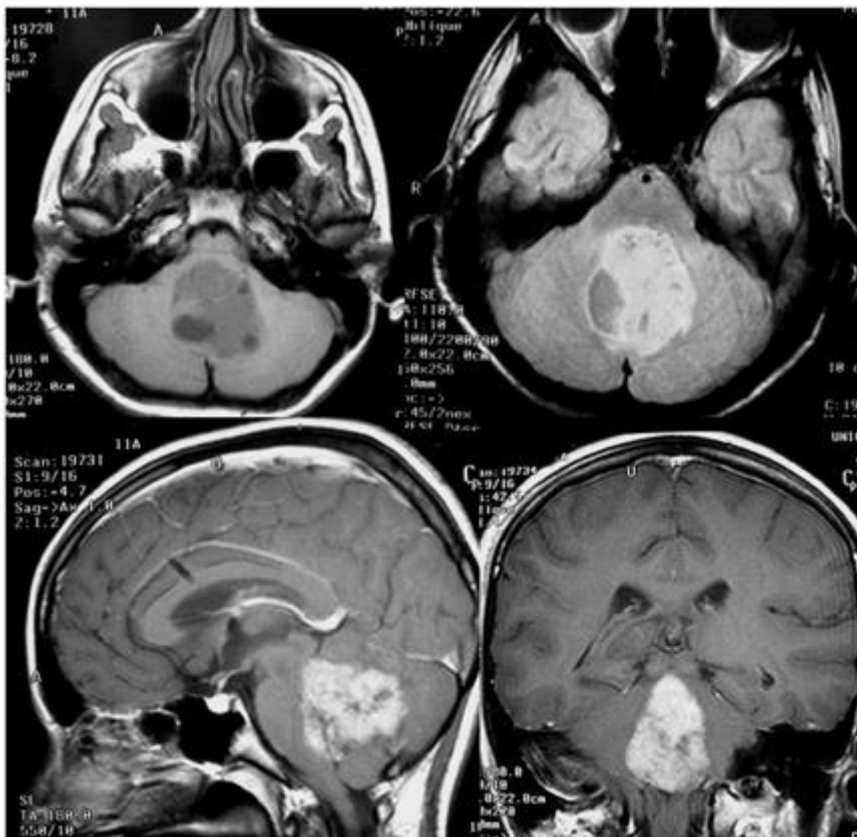


Caso 29

Comum na infância. Nos primeiros anos de vida acomete verme cerebelar. No fim da primeira década acomete hemisférios cerebelares. Muito agressivo.



[Resposta na próxima página]

Resposta:

Meduloblastoma