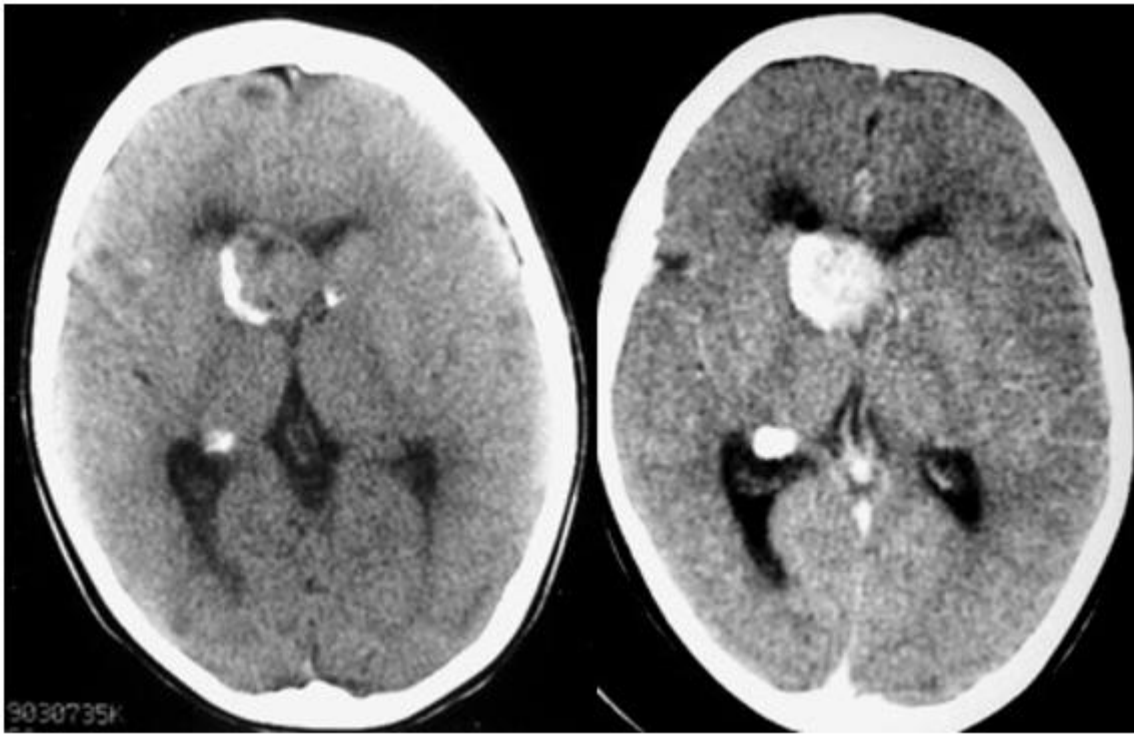


## Caso 30

---

Menina, 7 anos, esclerose tuberosa



[ Resposta na próxima página ]

Resposta:

Astrocitoma subependimário de células gigantes