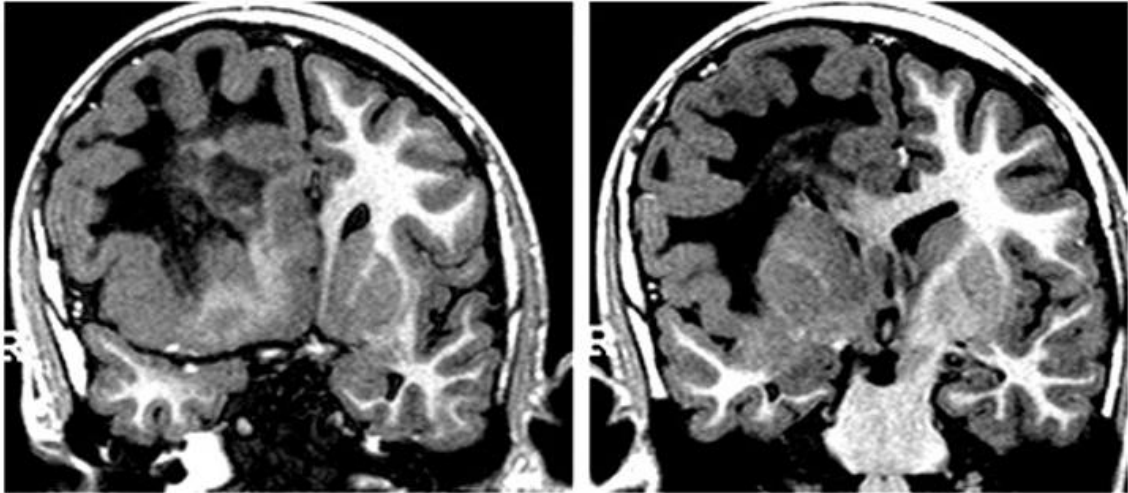


# Caso 41

---

Menina, 2 anos, epilepsia focal + hemiparesia esquerda



[ Resposta na próxima página ]

Resposta:

Hemimegalencefalia