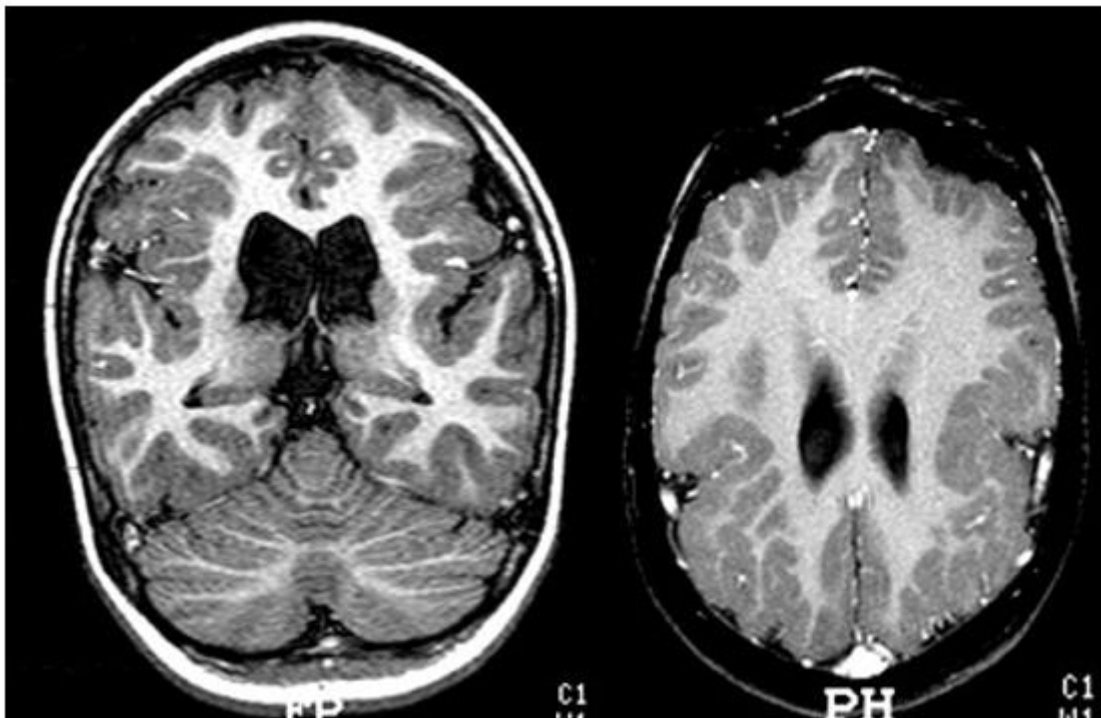


Caso 49

Menino, 8 anos, atraso de fala e sintomas pseudobulbares.



[Resposta na próxima página]

Resposta:

Polimicrogria perisylviana bilateral