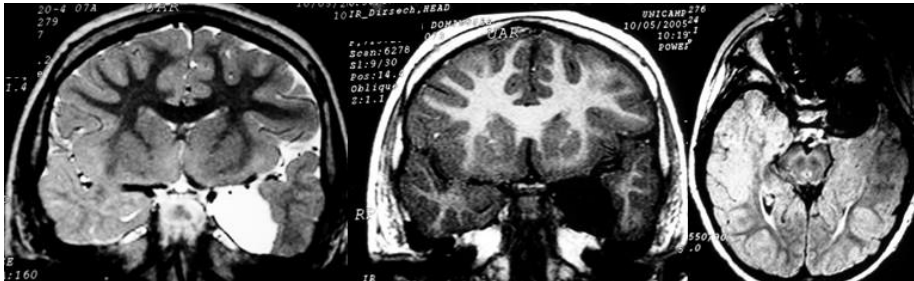


## Caso 33

---

Menino, 8 anos, cefaléia pulsátil, com foto e fonofobia. Nega sintomas de hipertensão intracraniana. Exame neurológico (incluindo fundo de olho) normal.



[ Resposta na próxima página ]

Resposta:

Cisto Aracnóide