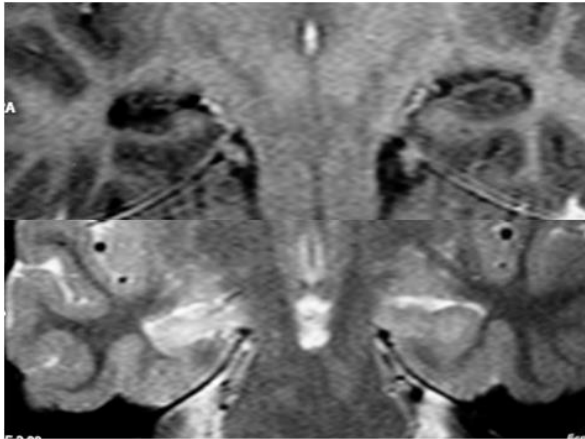


Caso 34

Menina, 12 anos, epilepsia refratária. Exame neurológico (incluindo fundo de olho) normal.



[Resposta na próxima página]

Resposta:

Atrofia de Hipocampo à Direita